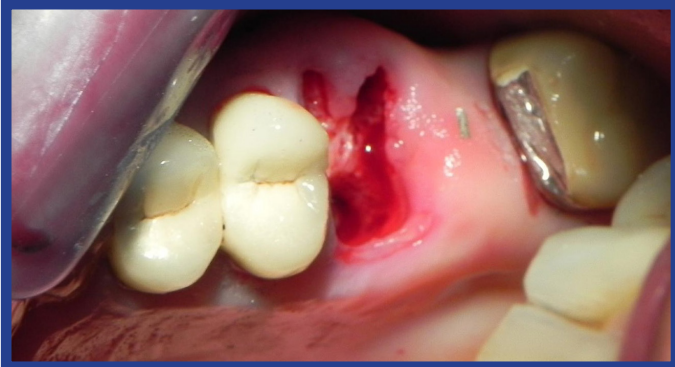

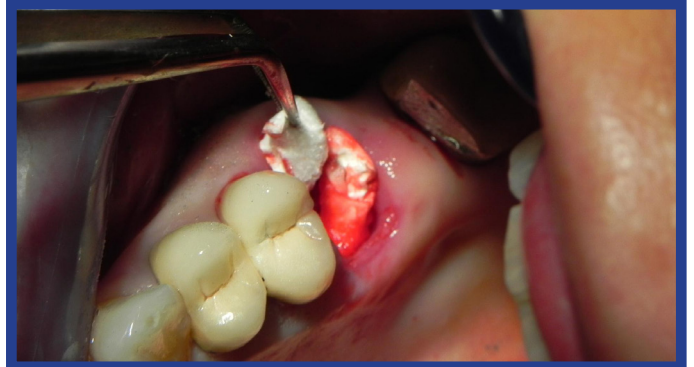Uso del Collagene AT Espanso negli alveoli postestrattivi

CASI CLINICI

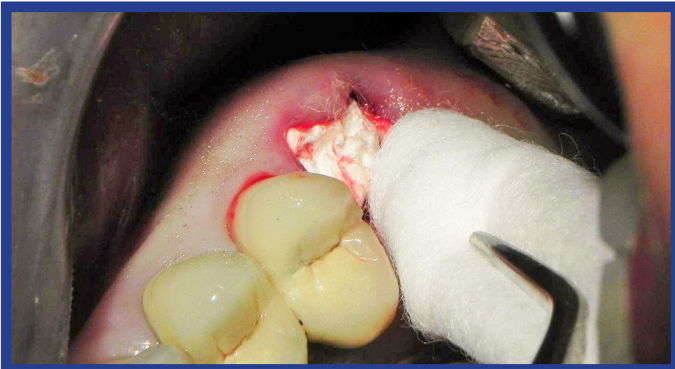
Le strisce di Collagene AT Espanso a rapido riassorbimento per l'emostasi e per prevenire la atrofia postestrattiva



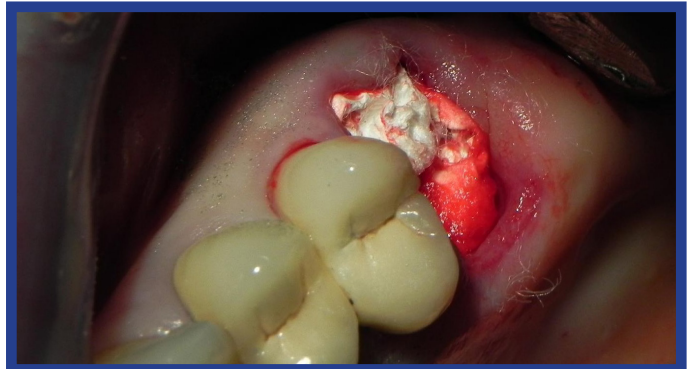
Alveolo postestrattivo di molare superiore.



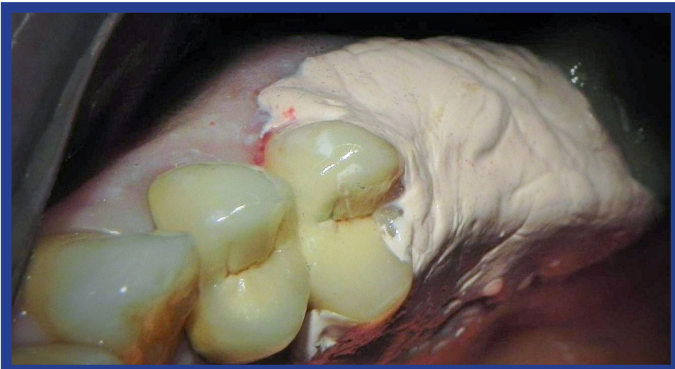Si applica il Collagene AT Espanso negli alveoli del le tre radici del molare.



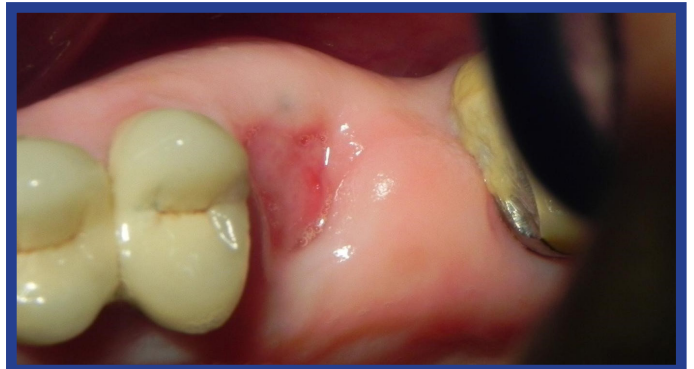Si comprime il Collagene Espanso AT con un rullo di cotone.



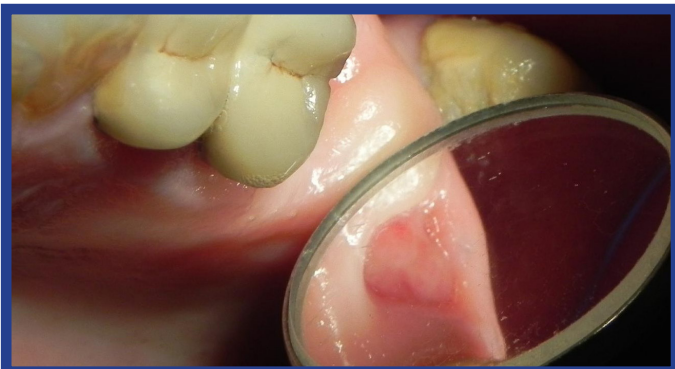Il Collagene AT Espanso riempie completamente l'alveolo del molare.



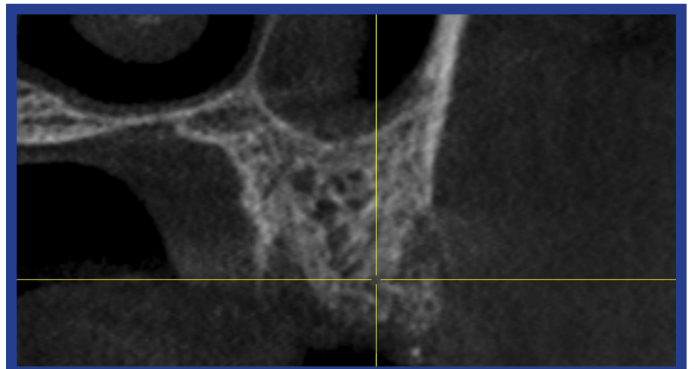
Viene applicato un impacco chirurgico per proteggere l'alveolo postestrattivo.



Dopo una settimana la cavità alveolare è riempita con tessuto molle e tessuto osteoide.



Il Collagene AT Espanso ha impedito la atrofia postestrattiva.



Dopo quattro mesi la immagine CBCT mostra la crescita del tessuto osseo all'interno del alveolo postertrattivo.